Aus der Medizinischen Klinik der Universität Rostock
Direktor: Prof. Dr. Curschmann

Ueber die Lage der linken Colonflexur bei Milztumoren

Inaugural-Dissertation
zur
Erlangung der Zahnärztlichen Doktorwürde der Hohen
Medizinischen Fakulät der Universität Rostock

vorgelegt von

Franz Fretz aus Wehofen

Druck: N. Bastian, Neumagen-Mosel

Referent: Prof. Dr. Curschmann

R. UNIV.
BIBLIOTHEEK
LEIDEN

Meinen lieben Eltern
in Dankbarkeit
gewidmet

Wenn man die Beobachtungen über die Lage der linken Colonflexur bei Milztumoren in der Literatur miteinander vergleicht, so kommt man zu der Feststellung, daß die Ansichten der einzelnen Autoren hierüber sehr verschieden sind. Während einige von einer Verdrängung aus dem Traube'schen Raum bis ins große Becken berichten, haben andere gesehen, daß die linke Flexur bei tumorösen Vergrößerungen der Milz in ihrer Lage unbeeinflußt blieb. Dies ist ja auch begreiflich angesichts der verschiedenen Größe der Milztumoren einerseits und der verschiedenen Lage und Beweglichkeit des Colon und Magens andererseits. Bevor ich über die Ergebnisse berichte, die unsere Untersuchungen gezeitigt haben, möchte ich kurz auf die Topographie der Milz, des Colon und seiner linken Flexur eingehen.

Die nicht pathologisch vergrößerte Milz des Erwachsenen liegt tief im linken Hypochondrium. Sie grenzt mit ihrer Facies diaphragmatica oben und lateral an die untere Fläche des Zwerchfells, das die Milz von der linken Lunge trennt. Nach vorn und medial legt sie sich mit der Facies gastrica eng an den Fundus des Magens, nach hinten, an der Facies renalis, erreicht sie die linke Niere und Nebenniere. Mit der Facies basalis s. colica grenzt die Milz unten an den Schwanz des Pankreas und das Quercolon. Die Milz ist fast vollständig von Peritoneum überzogen. Nur der Hilus, der die Facies gastrica von der Facies renalis trennt, und abwärts davon die Anlagerungsfläche des Pankreasschwanz bleiben frei. Eine Verbindung mit den Nachbarorganen stellen das Ligamentum gastrolienale, zwischen Magen und Milz, und das Ligamentum renolienale, zwischen Niere und Milz, her. Jedoch kommt durch die genannten Bänder eine wirkliche Fixation der Milz nicht zustande, vielmehr wird diese bedingt durch den Druck der benachbarten Eingeweide und durch das Ligamentum phrenicocolicum, auf dem der untere Milzpol ruht. Dieses Ligamentum phrenicocolicum zieht vom Zwerchfell zum Colon und inseriert an der Uebergangsstelle des Quercolon in das Descendens. Während das Colon transversum dank seines langen Mesocolon weitgehend beweglich ist, ist das Descendens durch Bindegewebe in ziemlich festem Kontakt mit der hinteren Bauchwand. Das

Colon transversum verläuft von der Flexura hepatica aus in einem Bogen, der nach vorn und wechselnd nach unten konvex ist, über die Medianebene hinaus wieder nach oben links und hinten und geht anatomisch an der Extremitas inferior der Milz in scharfer Biegung in das Colon descendens über. An dieser Stelle, der Flexura coli sinistra s. lienalis, greift das Taschenband der Milz an und verbindet es fest mit dem Zwerchfell. Taschenband der Milz wird das Ligamentum phrencocolicum deshalb auch genannt, weil es durch die Schwere der Milz taschenartig ausgestülpt wird. In dieser Tasche ruht der untere Milzpol, und diese bildet so eine indirekte Fixation für die Milz. (s. Abb. I) Eine feste Verbindung zwischen Milz und Ligamentum phrenicocolicum besteht nicht.

In Ermangelung einer straffen Fixierung und wegen der unmittelbaren Nachbarschaft des Magens und des Colon ist es verständlich, daß die Milz in ihrer Lage vom Füllungszustand der genannten Organe beeinflußt wird. Normalerweise verläuft die Längsachse der Milz ziemlich parallel der IX. bis XI. Rippe, also schräg von hinten oben nach vorn unten. Corning fand nun, daß sich die Milz bei gefülltem Magen mehr vertical einstellt, während sie bei gefülltem Colon mehr dazu neigte, eine horizontale Lage einzunehmen. Ich fand diese Ansicht Cornings bei meinen Untersuchungen insofern bestätigt, als der Fundus des gefüllten Magens die Milz nach lateral und hinten drängte und so eine mehr verticale Lage zustande kam. Eine horizontale Lage bei gefülltem Colon dagegen fand ich nicht immer. Durch die Interposition des Colon in den freien Raum zwischen Magen und Milz neigte diese auch hier vielmehr zur verticalen Lage. (s. Abb. II) Auch die Respirationsbewegungen des Zwerchfells, an dessen untere Fläche ja die Extremitas superior der Milz heranreicht, beeinflussen diese in ihrer augenblicklichen Lage. Bei der Inspiration rückt die Milz in Richtung ihrer Längsachse nach unten und ventral, bei der Exspiration in umgekehrter Richtung nach oben und dorsal. Diese Bewegungen werden sich naturgemäß auf die linke Colonflexur bei unmittelbarem Kontakt der Milz mit dieser übertragen. Die Milzflexur wird sich also, trotz ihrer Fixation durch das Ligamentum phrenicocolicum, etwas senken bezw. heben, soweit dies im Rahmen der anatomischen Verhältnisse möglich ist.

Obwohl also die Flexura lienalies durch das laterale Halteband fest an der hinteren Bauchwand befestigt ist, gibt

Abb. I

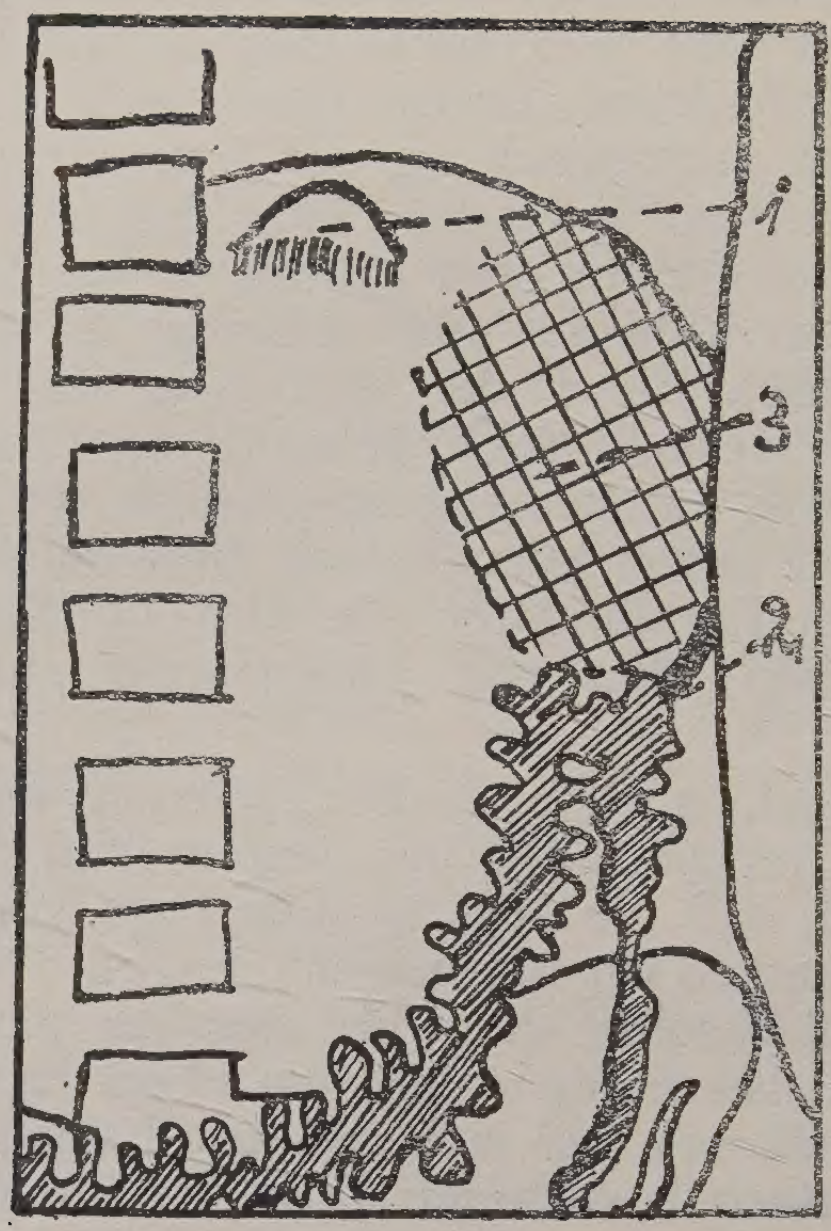

Patient
W. G.

1 Magenblase, 2 Mutmaßl. Ansatz des Lig. phrenicocolicum, 3 Milz

Abb. II

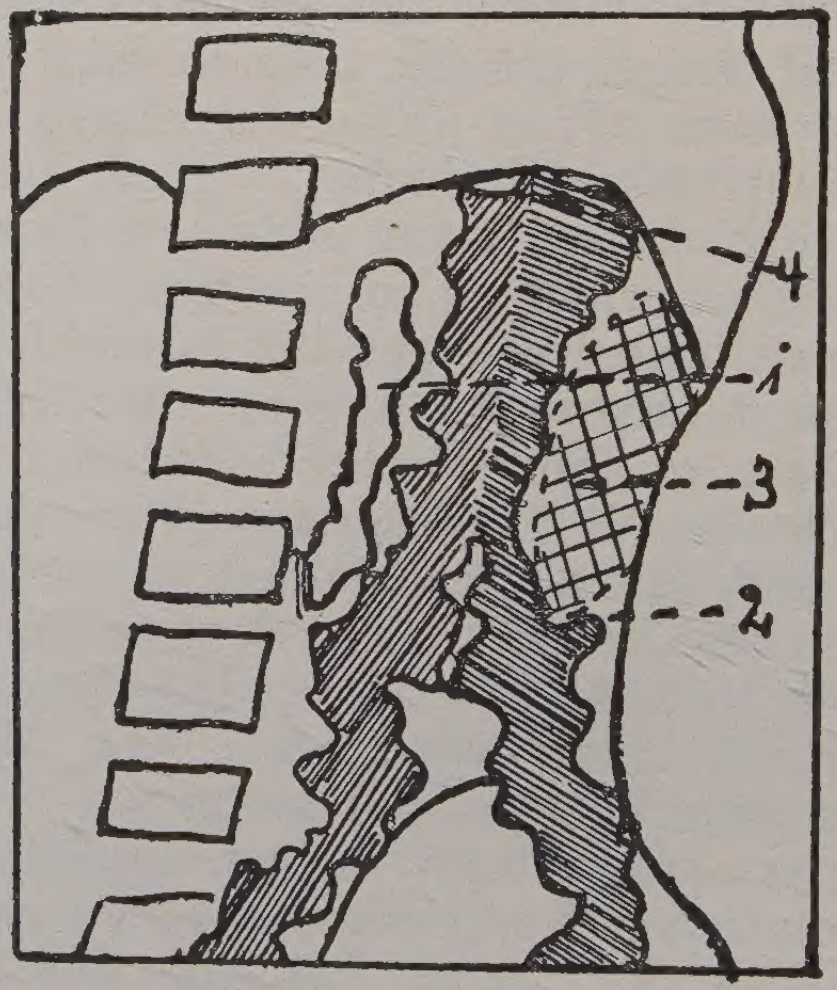

Patient
M. K.

1 Magenblase, 2 Mutmaßl. Ansatz des Lig. phrenicocolicum
3 Milz, vertical gestellt, 4 Umbiegungsstelle des Colon

nun Spalteholz an, daß sie bei leerem Magen bis unter die linke Zwerchfellkuppel hinaufzurücken vermag. Auch Markovits verlegt die Flexur dicht unter das linke Zwerchfell, oben in den Traube'schen Raum. In der Tat findet man bei der Beobachtung des Colonverlaufes vor dem Röntgenschirm garnicht selten dicht unter der Zwerchfellkuppel eine gasgeblähte Umbiegungsstelle des Colon. Das distale Ende des Colon transversum steigt dann steil zur Flexur auf und biegt nach hinten zu haarnadelförmig um. Wie jedoch die Untersuchungen Berners an der Rostocker Medizinischen Klinik gezeigt haben, hat diese hochgelegene Umbiegungsstelle nichts mit der anatomisch durch den Ansatz des Ligamentum phrenicocolicum eindeutig bestimmten Flexurstelle zu tun. Sie ist vielmehr offenbar durch das letzte Drittel des Transversum bedingt, das sich in den freien Raum zwischen Magen und Milz hinein ausdehnen kann. Es ist sehr unwahrscheinlich, daß sich ein „Ligament" so kontrahieren bezw. strecken kann, daß der stark wechselnde „Flexurenstand" daraus resultiert. Es gelang uns im Experiment zu zeigen, daß eine weit unterhalb der Zwerchfellkuppel stehende „Flexur" durch Luftaufblasung des Dickdarms bis an die Zwerchfellkuppel gebracht werden kann. Dabei lieferte das Transversum das Material für diese „Flexur". Die Dehnung des Descendens war nur verhältnismäßig gering. So wird also anatomisch die Flexura coli sinistra durch den Uebergang des Colon transversum in den absteigenden Schenkel und den Ansatz des Ligamentum phrenicocolicum ungefähr in Höhe der X. Rippe in der Axillarlinie eindeutig festgelegt. Eine abnorm hochstehende Flexur dürfte durch hochgetretenes Transversum bedingt sein.

Nach oben Gesagtem gibt es also eine Verlagerung der Milzflexur nach oben bis unter die Zwerchfellkuppel nicht, da das Ligamentum phrenicocolicum eine derartige Streckung nicht gestattet.

Wie steht es nun mit den topographischen Verhältnissen bei einer Verlagerung nach abwärts, die ja u. a. durch tumoröse Vergrößerungen der Milz bedingt sein könnte? Theoretisch bestehen da zwei Möglichkeiten: Entweder wird die sich vergrößernde Milz das Ligamentum phrenicocolicum, auf dem sie ja ruht, im Rahmen des anatomisch Möglichen auszuweiten versuchen; damit wird eine Senkung der Flexur verbunden sein. Oder aber der Milztumor breitet sich vor

der Flexur aus, ohne diese in ihrer Lage zu beeinflussen. In diesem letzteren Falle würde dann also die Flexur hinter der Milz liegen. Die Beobachtungen der einzelnen Autoren bezgl. dieses topographischen Verhaltens gehen sehr auseinander. Während z. B. Stierlin es als ein Charakteristikum für Milztumor betrachtet, daß die Lage der linken Flexur konstant ist, sinkt sie nach der Anatomie vom Schittenhelm vom Traube'schen Raum bis ins große Becken. Im allgemeinen begegnet man sonst der Ansicht, daß bestehende Milztumoren die linke Flexur nach abwärts verlagern, manchmal mehr, manchmal weniger. (Assmann, Groedel-Lossen, Schinz-Baensch-Friedl u. a. m.) Doch läßt es sich oft nicht klar erkennen, ob es sich bei den Angaben der Autoren um die echte Milzflexur handelt oder um die oben genannte Umbiegungsstelle des Colon transversum.

Um nun die Frage zu klären, ob und in wie weit die Lage der linken Flexur durch Milzvergrößerungen beeinflußt wird, wurde die Lage des Dickdarms bei einer Reihe leukämischer Milztumoren wechselnder Größe durch Kontrastmitteleinläufe in den Dickdarm bestimmt und in Abständen etwaige Aenderungen in Bezug auf die Lage der linken Flexur beobachtet.

Die Technik der Untersuchung gestaltete sich folgendermaßen: Darstellung des Colon mittels Kontrastmitteleinlauf. Der überschüssige Kontrastbrei wird abgehebert und der Patient aufgefordert zu defäcieren. Nach erfolgter Defäkation wieder Durchleuchtung und nunmehr Aufnahme, die als Ausgangspunkt für weitere zum Vergleich gemachte Aufnahmen genommen wird. Dann wurden dem Patienten ca. 3 Vögtlin-Einheiten eines Hypophysenhinterlappenpräparates (Pituglandol) langsam intravenös injiziert, um eine Kontraktion des Darmes zu erreichen. Das Verhalten des Darmes nach diesem gesetzten Reiz wird vor dem Schirm kontrolliert und nach gegebener Zeit das veränderte Bild mittels Aufnahme fixiert. 7 Stunden danach, wenn also die Wirkungen des Pituglandol bestimmt abgeklungen waren, folgte eine erneute Röntgenkontrolle und bei unklaren Verhältnissen eine Luftaufblasung des Colon im Stehen.

Die Untersuchung ergab folgendes: Bei dem Patienten F. W., der mit einem sehr großen leukämischen Milztumor behaftet war, weist das Colon zwei Abknickungen auf. Die untere, weniger auffallende, liegt dicht unterhalb der oberen Begrenzung des Os ilium, die obere steht sehr deutlich unter der Magenblase, dicht unter der linken Zwerchfellkuppel.

Abb. IIIa

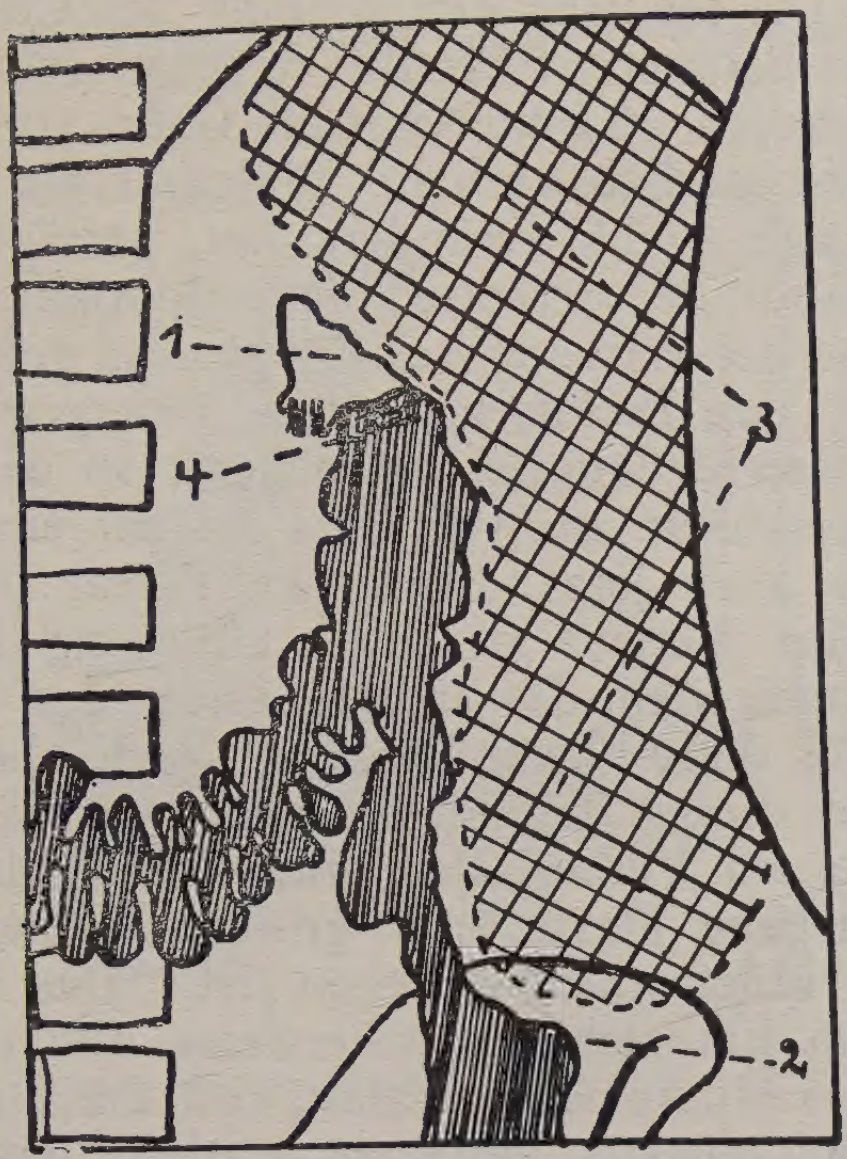

Abb. IIIb.

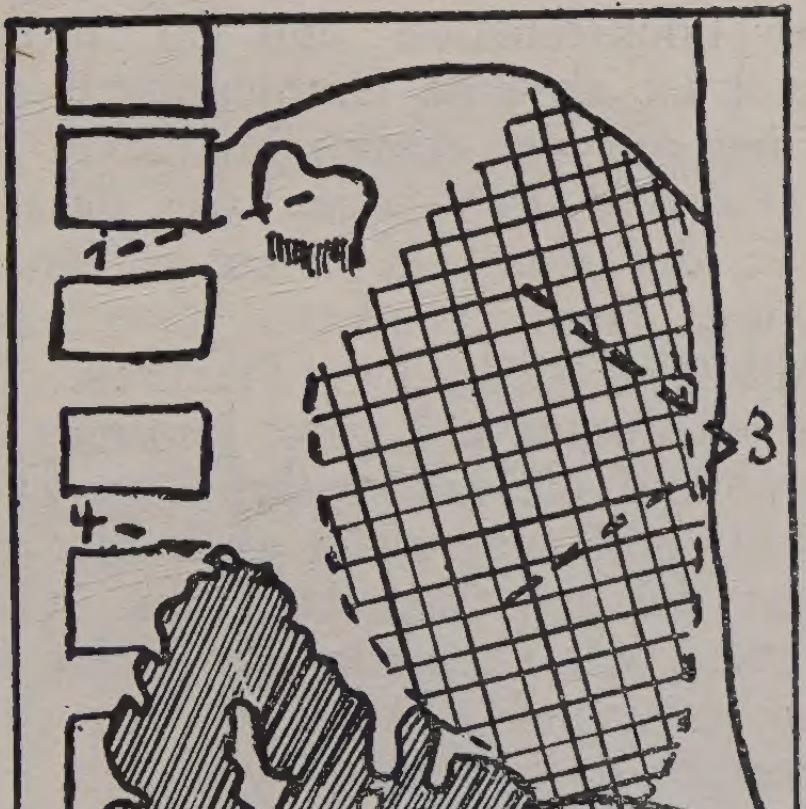

Patient F. W. Vor und nach Gabe von Pituglandol
1 Magenblase, 2 Abknickung des Darmverlaufes (wahrschl. echte Flexur)
3 Milztumor. 4 Umbiegungsstelle des Colon

(s. Abb. IIIa) Die mediane Einbuchtung des Colon ist durch den Milztumor bedingt. Abb. IIIb veranschaulicht die Lage der beiden Flexuren 20 Minuten nach Gabe von Pituglandol. Der Unterschied ist beträchtlich. Während die erstgenannte Flexur ihre Lage nicht verändert hat, beträgt der Unterschied im Stand der letzteren fast doppelte Handbreite. Nach Abklingen der Wirkung des Pituglandol gelang es durch Luftaufblasung des Dickdarms, diese tiefergetretene Flexur wieder der Zwerchfellkuppel zu nähern, so daß der Stand unter der Magenblase in Abb. IIIa wieder erreicht wurde. Dagegen blieb auch jetzt die untere Flexur in ihrer Lage unverändert. Im Verlauf der Luftaufblasung konnte man deutlich erkennen, daß das distale Ende des Transversum das Material für diese Flexur lieferte. Nach oben Gesagtem und auf Grund dieses Befundes können wir also schließen, daß die untere, im Verlauf der Untersuchung in ihrer Lage konstant gebliebene Flexur, mit größter Wahrscheinlichkeit als die echte Milzflexur anzusehen ist. Das Ligamentum phrenicocolicum hat sich möglicherweise durch den ausgeübten Druck des Milztumors gedehnt, und die Flexura lienalis ist dadurch nach abwärts verlagert worden. Diese Dehnung des Ligaments liegt durchaus im Rahmen des anatomisch Möglichen. Die hochstehende und in ihrer Lage sehr wechselnde Flexur ist als eine Umbiegung des Transversum anzusehen und hat mit der echten Milzflexur nichts zu tun.

In Abb. IVa und IVb sehen wir dasselbe bei dem Patienten W. V., der ebenfalls einen großen leukämischen Milztumor aufwies. Deutlich erkennt man nach dem Kontrasteinlauf in Abb. IVa wieder zwei Flexuren. Nach Eingabe von Pituglandol wiederum ein ganz enormes Absinken der oberen Flexur, während die untere ihre Lage kaum verändert. Nach erfolgter Lufteinblasung steigt auch hier die gesunkene Flexur wieder auf die ursprüngliche Höhe in Abb. IVa. In diesem Falle werden wir ebenfalls die untere Flexur als die echte Milzflexur bezeichnen. Auch sie ist, wie in Fall III, durch den Milztumor nach abwärts verlagert. Die höherstehende „Flexur“ wird vom Colon transversum gebildet.

Die Untersuchung einer Anzahl weiterer Patienten mit Milztumoren ergab stets das gleiche Resultat: Eine mäßige Verlagerung der echten Milzflexur nach abwärts, und eine zweite „falsche Flexur“, die in ihrer Lage sehr variabel war.

Es wurde im Verlauf der Arbeit bereits die bekannte Tatsache erwähnt, daß sich die Milz mit den Respirations-

Abb. IVa.

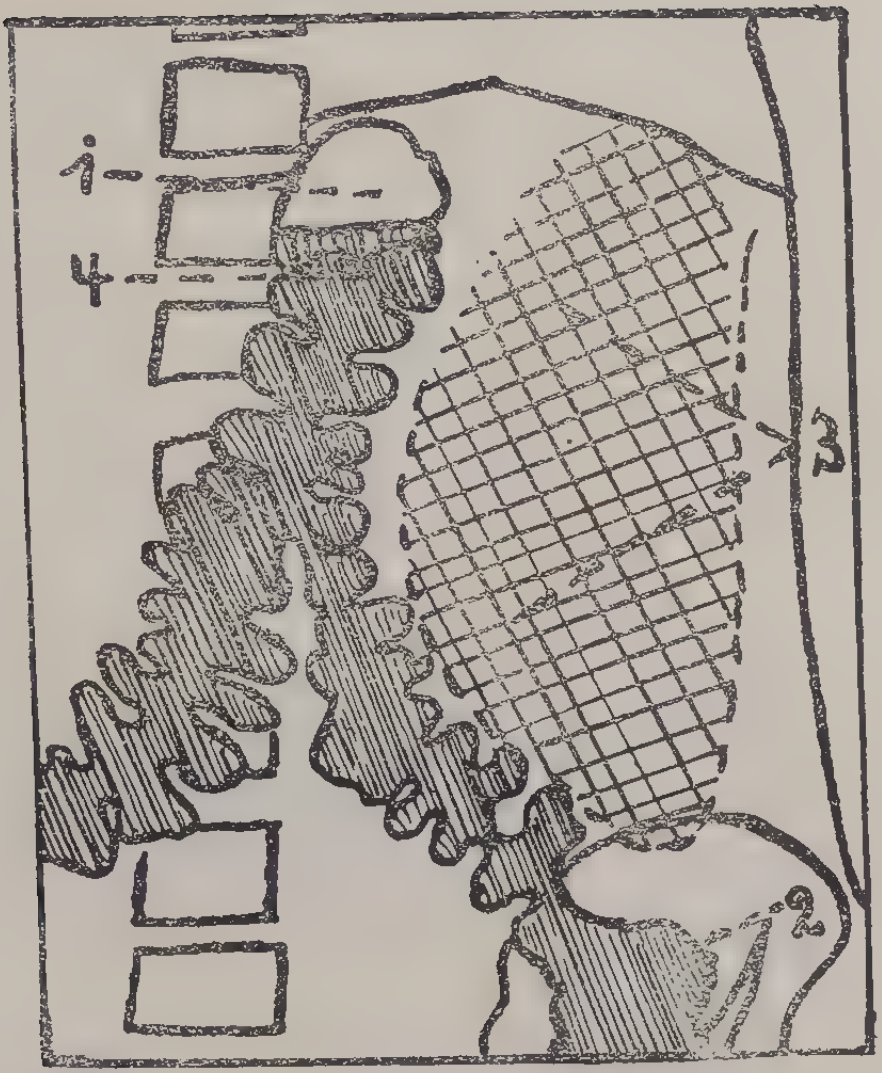

Abb. IVb.

Patient W. V. Vor und nach Gabe von Pituglandol.
1 Magenblase. 2 Abknickung des Darmverlaufes (wahrschl. echte Flexur)
3 Milztumor, 4 Umbiegungsstelle des Colon

bewegungen des Zwerchfells hebt bezw. senkt. In den beobachteten Fällen konnte man bei der forcierten Atmung vor dem Schirm deutlich sehen, daß sich die untere Flexur mit dem unteren Milzpol hob bezw. senkte, während die obere dadurch absolut nicht beeinflußt wurde. Auch dieses Anzeichen wird uns in der Ansicht bestärken, daß es sich bei der unteren Flexur um die echte Flexura lienalis handelt.

Im Anschluß an diese Fälle mit normal geformten Darm sei dann noch ein Fall erwähnt mit einer deutlichen doppelten Flexurenbildung, die jedoch eine völlig andere Ursache hat und geeignet ist, die möglichen Verlaufsformen des Colon weiter zu demonstrieren. Bei der Patientin A. G. ist infolge eines Hiatusbruches ein Teil des Magens in den Thoraxraum hinein verlagert. Da nun die große Kurvatur des Magens mit dem Colon transversum durch das als Teil des Omentum majus aufzufassende Ligamentum gastrocolicum verbunden ist, wird die Verlagerung des Magens das Quercolon mit nach oben ziehen. Man erkennt in Abb. Va den zum Teil im Brustraum liegenden Magen und das parallel zu seiner großen Kurvatur verlaufende Quercolon. Bei nicht gefülltem Magen sieht man in Abb. Vb oben die hochgelegene Abknickung des Colon, das in diesem Falle durch den Magen hochgezogen wurde, darunter eine zweite Umbiegungsstelle, mehr nach abwärts gelegen. Die Lage der lateral gelegenen Flexur entspricht ungefähr dem Ligamentenansatz, nämlich der X. Rippe, und damit höchstwahrscheinlich der Flexura lienalis. Die höherstehende, aber lediglich durch die pathologisch anatomischen Verhältnisse bedingte „Flexur“, hat mit der echten Flexura lienalis nichts zu tun.

Ich bin mir bewußt, daß Füllungszustand und jeweiliger Tonus des Magens den Verlauf des Colon bei den von mir untersuchten Patienten in hervorragendem Maße mit bestimmen. Jedoch wird dadurch nur bestätigt, daß sich die echte Flexura lienalis anscheinend nur in sehr mäßigen Grenzen bewegen kann, und, daß sie infolge ihrer Befestigung leicht von Milztumoren beeinflußt wird. Die extrem hochstehende Umbiegungsstelle des Colon in der linken Abdominalhälfte entspricht aber mit größter Wahrscheinlichkeit bei normalem wie auch durch Milztumoren verändertem Darmsitus nicht der wahren Flexur. Die Verhältnisse am Sektionsmaterial nachzuprüfen war mir leider nicht möglich. Doch wird dies Aufgabe weiterer Untersuchungen sein.

Abb. Va.

Abb. Vb.

Patientin A. G.

1 Magen, 2 Umbiegungsstelle des Colon.
3 Abknickung des Darmverlaufes (wahrschl. echte Flexur)

Zusammenfassung.

Im Verlauf der Untersuchungen hat sich herausgestellt, daß die anatomisch durch den Uebergang des Colon transversum in das Descendens und den Ansatz des Ligamentum phrenicocolicum festgelegte linke Flexur durch Milztumoren in wechselndem Maße nach abwärts verlagert wird, sofern sich nicht der Milztumor vor der Flexur ausbreitet. Im Rahmen vorliegender Untersuchungen ist dieser Fall nicht beobachtet worden. Eine höher davon stehende Umbiegungsstelle des Colon wird anscheinend vom distalen Teil des ausgiebig beweglichen Transversum gebildet. Diese, in ihrer Lage sehr variable Flexur, ist von der echten Flexura lienalis streng zu unterscheiden, kann aber die echte Flexur vortäuschen und zu Verwechslungen Anlaß geben.

Die beigelegten Abbildungen sind schematisierte Diapositivpausen.

Zum Schluß sei es mir auch an dieser Stelle gestattet, Herrn Prof. Dr. Curschmann für die liebenswürdige Ueberlassung des Themas, Herrn Oberarzt Dr. Böhme sowie Herrn Dr. Berner für die stets freundliche Förderung und Anregung meinen herzlichsten Dank auszusprechen.

Literaturangabe

Albrecht, Die Röntgendiagnostik des Verdauungskanals. 1931

Assmann, Die klinische Röntgendiagnostik der inneren Erkrankungen. 4. Aufl. 1929

Berner, Fortschr. Röntgstr. 48,1 Bemerkungen zum wechselnden Stand der linken Flexur des Colon im Röntgenlicht.

Braus, Anatomie des Menschen. 1924

Corning, Lehrbuch der topographischen Anatomie. 14. u. 15. Aufl. 1923

Groedel-Lossen, Röntgendiagnostik der inneren Medizin. Ausgabe 1924

Markovits, Röntgendiagnostik der Erkrankungen innerer Organe in Tabellenform. 1928

Rauber-Kopsch, Lehrbuch und Atlas der Anatomie des Menschen. 13 Aufl. 1929

Schinz-Baensch-Friedl, Lehrbuch der Röntgendiagnostik. 3. Aufl. 1932

Schittenhelm, Lehrbuch der Röntgendiagnostik. 1924

Spalteholz, Handatlas der Anatomie des Menschen. 1922

Stierlin-Chaoul, Klinische Röntgendiagnostik des Verdauungskanals. 2. Aufl. 1928

Lebenslauf.

Ich wurde geboren am 20. September 1908 in Leutherheide (Preußen). Vom 6. bis 12. Lebensjahre besuchte ich die Volksschule zu Menzelen (Kr. Mörs). Mit 12 Jahren kam ich auf die Sexta des Progymnasiums in Geldern. Infolge eines Wohnungswechsels meiner Eltern im Februar 1922 ging ich über zum Reform-Realgymnasium in Duisburg-Hamborn. Dort bestand ich Ostern 1929 die Reifeprüfung. Ich entschied mich für das Studium der Zahnheilkunde und besuchte im S. S. 1929 und W. S. 1929/30 die Universität in Freiburg i/Br. Ostern 1930 kam ich nach Rostock, wo ich bis zum 24. Februar 1933 immatrikuliert war. Hier bestand ich auch die zahnärztliche Vorprüfung am 5. Mai 1931 und das zahnmedizinische Staatsexamen am 3. Juni 1933.